

Keine Zahnschmerzen in der fortgeschrittenen Demenz

Informationsblatt für Angehörige, Pfleger und zahnärztliche Betreuer von dementiell erkrankten Menschen

Dr. med. dent. W. Weilenmann

Demente Menschen können ihre Zähne nicht mehr richtig putzen, und wenn die Krankheit fortschreitet, wehren sie sich häufig gegen die Zahnpflege. Dann bleiben Speisereste an ihren Zähnen kleben, entsteht Karies und brechen Füllungen ab. In der Folge können ganze Zähne samt Kronen, Brücken und Wurzeln ausfallen und grosse Zahnlücken hinterlassen. Gleichzeitig beginnen sich die Zähne zu verschieben, so dass sie nicht mehr zusammenpassen.

Viele Angehörigen und Pfleger suchen nun sorgenvoll in den Gesten des Betroffenen Anzeichen von Zahnschmerzen. Bei Demenzen haben Schmerzen ähnliche Folgen wie bei gesunden Menschen: sie hören auf zu essen, zu trinken oder zu schlucken, wandern unruhig umher, wimmern laut oder leise oder sitzen zusammengekrümmt in einer Ecke. Bei Zahnschmerzen würden sie sich zusätzlich am Kopf halten (Bild 1), bekämen gerötete oder geschwollene Wangen, eitrige Abszesse, Fieber, nicht heilende Herderkrankungen und würden bettlägerig.



Bild 1: Dies ist ein 6-jähriger Knabe mit einem defekten Zahn. Bei Kindern können defekte Zähne zur Bedrohung für den ganzen Körper werden. Eine Wangenschwellung und eine solche Körperhaltung könnte man auch bei dementen Menschen gut erkennen.

Es ist fast unbegreiflich und mutet wie in einer verkehrten Welt an, dass beim dementiellen Zahnzerfall keine solchen Zustände zu beobachten sind (Bild 2). Wie kann es sein, dass abgebrochene Zähne nicht schmerzen? Oder entstehen vielleicht gefährliche versteckte Entzündungen in den Kieferknochen?

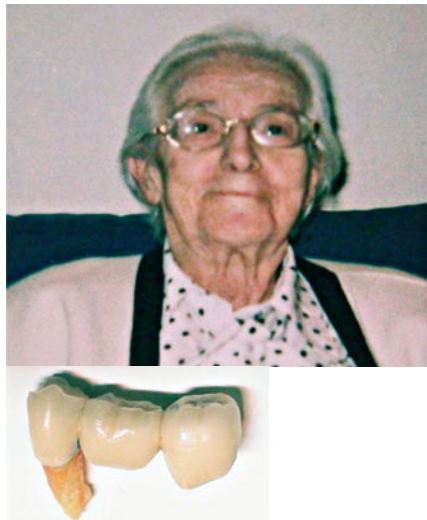


Bild 2: Dies ist eine 82-jährige Bewohnerin der Sonnweid in Wetzikon. Sie ist sichtlich gut gelaunt und verbreitet mit ihrem freundlichen Gesicht mehr Lebensfreude als viele gesunde Menschen. Wenige Stunden vor der Foto hat sie sich beim Mittagessen mit der Hand die daneben abgebildeten Zähne aus dem Mund genommen. Ohne die geringsten Zeichen von Schmerz oder Schreck hat sie dann ruhig weiter gegessen. Einzig ihr linker Mundwinkel ist nun etwas eingefallen verglichen zum rechten. Der Grund: die Zähne stammen vom Unterkiefer links.

Der Untersuch in der Sonnweid

Diesen Fragen ist das Alzheimer Kompetenzzentrum Sonnweid in Wetzikon nachgegangen. Dort wurden in den letzten zwanzig Jahren über 1'100 demente Menschen betreut und rund um die Uhr einfühlsam begleitet. Der Zahnarzt hat in dieser Zeit nur bei zwei ungewöhnlich jungen (beide unter 50) Bewohnern Zahnschmerzen angetroffen. Sie hatten an den unteren Schneidezähnen sehr viel Zahnstein und eine massive Zahnfleischschwellung. Jede Berührung tat weh und löste starkes Zahnfleischbluten aus. In allen anderen Fällen, wo die Pfleger oder Angehörigen Zahnschmerzen vermuteten, haben sie sich getäuscht. Die Betroffenen haben zwar aufgehört zu kauen oder zu schlucken, oder sie haben einmal mit der Hand undeutlich gegen den Mund gedeutet usw. Aber der herbeigerufene Zahnarzt konnte jeweils keinen schmerzhaften Befund feststellen. Um zu verstehen, warum bei so viel Zahnzerfall keine Notfälle

und Schmerzzustände entstehen, wurden 2008 und 2009 bei elf Bewohnern kurz nach ihrem Ableben die Zähne untersucht, fotografiert und geröntgt. Dabei hat sich gezeigt, dass die abgebrochenen Zähne tatsächlich keine oder höchstens nur kleine Entzündungen in den Kieferknochen verursachten. Auf den Bildern wurden viele Erklärungen sichtbar, warum der dementielle Zahnzerfall die Gesundheit und Lebensqualität der Betroffenen nicht beeinträchtigt und warum er in der Regel schmerzfrei verläuft.

Die Ursachen der Schmerzlosigkeit

Zwei Ursachengruppen machen den Zahnzerfall bei betagten dementen Menschen schmerzlos: erstens sind es biologische Abwehrvorgänge in Zahn und Kiefer, und zweitens ist es der geistige Abbau, der zum Verlust der Kautätigkeit führt. Die Abwehrvorgänge sind im hohen Alter so ausgeprägt, dass sie eine grosse Sicherheit vor Schmerzen gewähren. Die Kautätigkeit wird in der fortgeschrittenen Demenz von Saugbewegungen abgelöst. Dabei entfällt jeder Druck auf die Zähne. Allerdings ist die Saugkraft so stark und anhaltend, dass mit der Zeit alle Zähne in Richtung Zunge kippen. Junge Menschen mit leichter Demenz können sehr wohl noch Zahnschmerzen bekommen! Sie verfügen über normale Kaukräfte und bemerken es gut, wenn ein Zahnschaden entsteht. Sie stören sich am Aussehen, bekommen evtl. Angst vor dem Zahnarzt und können das Schmerzempfinden vor der Zahnbehandlung fast noch mehr steigern wie gesunde Menschen.

1. Ursachengruppe: biologische Abwehrvorgänge in Zahn und Kiefer

Die Zahnerven verschliessen die Eintrittspforten

Jeder junge Zahn enthält einen grossen Hohlraum (Pulpakammer, Bild 3 links), wo der «Nerv» (Pulpa) drin steckt. Wird die Pulpakammer eröffnet (z.B. bei einer tiefen Karies), so dringen Bakterien ein und gelangen entlang der Pulpa zum Knochen. Ein eröffneter junger Zahn ist also eine Eintrittspforte für Bakterien ins Körperinnere. Im Laufe des Lebens verstopft die Pulpa den Hohlraum

mit Körnchen (Dentikel), bis nur noch winzige Spalten übrig sind (Obliteration, Bild 3 rechts). Die Pulpa lebt kaum mehr und kann fast keine Schmerzsignale mehr erzeugen. Bakterien finden nur noch winzige Spalten zwischen den Dentikeln und können sich kaum vermehren. Sie gelangen nur in kleiner Zahl zum Knochen, wo sie von der Körperabwehr gut abgewehrt werden.

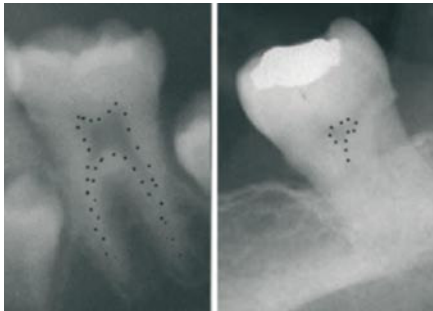


Bild 3: Links ein Molar eines 9-jährigen Kindes, rechts derjenige eines 79-jährigen Mannes. Die Pulpakammern sind zur Verdeutlichung feinpunktiert. Die junge Pulpa (links) ist gross, die alte ganz klein (rechts). Die Bakterien können sie sich darin nur langsam vermehren und verursachen keine klinisch nachweisbare Entzündung mehr.

Karies verkleinert die Gefahr von Kauschmerzen

Lässt man eine Karies unbehandelt, so schwächt sie die Zahnkrone solange, bis sie abbricht (Bild 4). Der verbleibende Wurzelrest ist so kurz, dass er beim Essen, Abbeißen und Saugen nicht mehr belastet wird. Folglich kann er auch beim Kauen keinen Druckschmerz mehr erzeugen. Die Karies verkleinert den verbleibenden Wurzelrest immer weiter und macht ihn für den Kiefer immer harmloser.

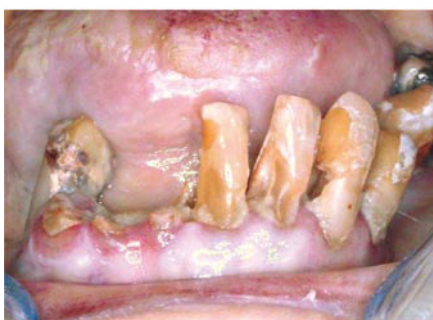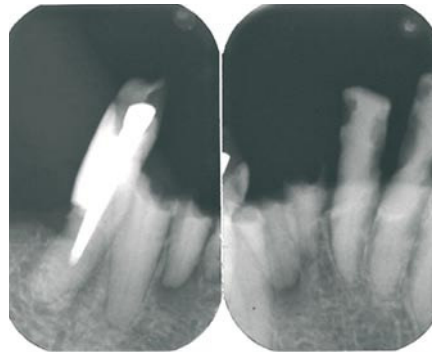


Bild 4: Hier sind gleich drei untere Frontzähne nebeneinander abgebrochen. Sie können dabei beim Kauen nicht belastet werden und erzeugen keine Kauschmerzen.

Wurzelreste wandern aus dem Knochen

Wenn bei einem Zahn die Krone abbricht, beginnt der Wurzelrest aus dem Knochen hinaus zu wandern. Diese Wanderung ist eine

natürliche Kraft der Wurzeln und Wurzelreste. Wenn die Wurzelreste aus dem Knochen wandern (Bild 5), wird die Gefahr von tief liegenden Entzündungen kleiner. Am Ende der Wanderung haftet der Wurzelrest nur noch oberflächlich am Zahnfleisch und ist keine Bedrohung für die Gesundheit mehr.



Röntgenbilder zu Bild 4: Der Wurzelrest rechts im Bild ist der kürzeste und daher als erster entstanden. Beim mittleren Wurzelrest ist die Pulpakammer nicht gut verschlossen. Die Bakterien haben den Knochen erreicht und dort ein Granulom erzeugt (am besten sichtbar auf dem mittleren Bild rechts). Siehe auch unten bei Bild 6).

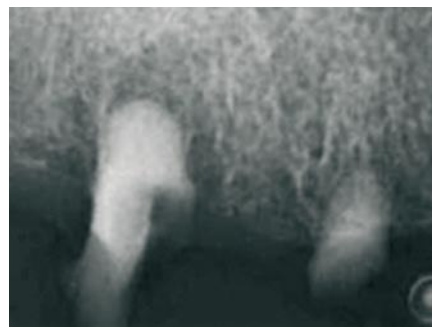


Bild 5: Diese beiden Wurzelreste stecken nur noch wenige Millimeter tief im Knochen. Es sind keine deutlichen Entzündungszeichen sichtbar. Solche Wurzelreste erzeugen auch bei mechanischer Belastung kaum Schmerzen.

Entzündungen beschleunigen die Wanderung der Wurzelreste und lösen die Wurzelreste vom Knochen

An Wurzelresten sind zwei verschiedene Entzündungen möglich. Einerseits können die Bakterien in den Wurzelkanälen den Knochen an der Wurzelspitze entzünden («Granulom»). Und zweitens können sie ihn auf der Wurzeloberfläche unter dem Zahnfleisch entzünden («Parodontitis»). Beide Entzündungen können klein und unspürbar bleiben oder anschwellen. Dann drücken sie gegen den Wurzelrest und beschleunigen seine Wanderung (Bild 6). Schmerzen entstünden nur, wenn die Wurzel blockiert wäre oder gar in die Schwellung hineingedrückt würde. Sind Granulom und Parodontitis gleichzeitig vorhanden, entstehen sogenannte «durchge-

hende Taschen». Der parodontale Knochen-schwund erreicht dann die Region des Granuloms (Bild 7). Nun können die entzündlichen Sekrete des Granuloms entlang der durchgehenden Tasche abfließen und erzeugen keine Druckschmerzen mehr.

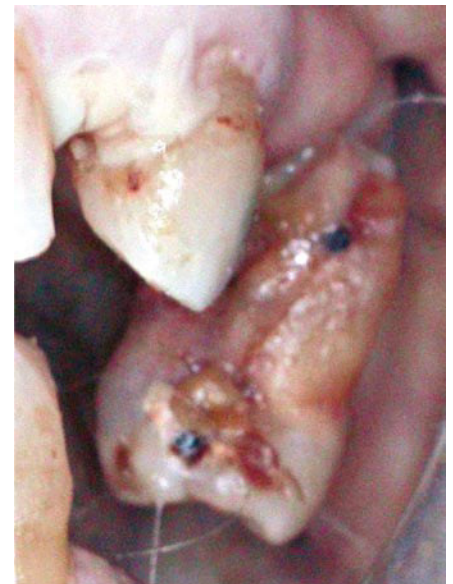
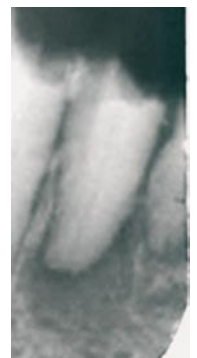
Bild 6: Der Stockzahn hinten im Bild ist wegen eines Granuloms und starker Parodontitis schon fast ganz aus dem Knochen herausgewandert. Die rechte Wurzelspitze befindet sich bereits im Freien, und die linke Wurzel steckt nur noch wenige Millimeter tief im Knochen. Selbstverständlich ist der Nerv im Zahn schon lange tot und tut nicht weh.

Bild 7: Diese Zahnwurzel hat ein typisches Granulom (rundliches dunkles Areal unter der Wurzelspitze). Der dunkle Saum entlang der rechten Seite der Wurzel ist eine durchgehende Tasche, durch welche die Sekrete des Granuloms abfließen können.



2. Ursachengruppe: geistiger Abbau

Schwächer werdende Kaumuskeln

Die Bewohner in der Sonnwaid dürfen ihre Nahrung selber auswählen und bevorzugen süsse, saftige und weiche bis flüssige Speisen. So belasten sie ihre Zähne weniger wie gesunde Menschen. Es fallen also alle Schmerzen weg, die im Zusammenhang mit starkem Kauen entstehen. Dazu gehören z.B. empfindliche Zahnhälse beim Zähneputzen, bei kalten oder warmen Getränken und bei Süssigkeiten sowie schmerzende Kaumuskeln und Kiefergelenke.

Schwerpunktthema

Weniger Stress und mehr Bewegung

Bei fortgeschrittener Demenz verschwinden der psychische Stress und die stressbedingte Belastung der Kaumuskeln. Zusätzlich können die Bewohner der Sonnweid das Essen, das ihnen am meisten schmeckt, selber auswählen. Ihren Wandertrieb können sie drinnen und draussen auf langen Wegen in geschützter Umgebung ausleben. Eine solche selbstbestimmte Lebensführung bewirkt eine bessere Körperabwehr und sicher auch eine höhere Schmerzresistenz!

Übergang zu Saugbewegungen

Im letzten Stadium der Demenz hören die Patienten auf zu kauen, und der Mund kann beinahe durchwegs Saugbewegungen. Die Zähne passen sich dem veränderten Wangen- und Lippendruck an und kippen nach innen (Bild 8). Daher passen sie beim Zubeissen nicht mehr richtig zusammen. Kauen wäre gar nicht mehr möglich. Würden die dementen Menschen in dieser Phase der Krankheit, wo die Zähne ausgesprochene Schiefstellungen aufweisen, immer noch kauen wollen, so entstünden Schmerzen an Zähnen, Zahnfleisch, Muskeln und Kiefergelenken.

Zusammenfassung

Betagte Menschen mit Demenz ziehen häufig eine süsse Ernährung vor. Gleichzeitig ist es nicht möglich, ihnen zu einer wirksamen Mundhygiene zu verhelfen. Deshalb können sie einen massiven Zahnzerfall erleiden, der zu Sorgen Anlass gibt. 20 Jahre Erfahrung mit über 1100 Betroffenen zeigen jedoch, dass sich die erwarteten Schmerzen und gesundheitlichen Probleme in keiner Weise einstellen. Diese Untersuchung fand dafür eine Erklärung in den normalen biologischen Vorgängen wie Obliteration, Parodontitis, Karies usw. Sie führen zu einem offenbar schmerzfreien Abbau der geschädigten Zähne bis hin zu ihrem völligen Verschwinden. Zu beachten ist, dass die Betroffenen in der letzten Phase der Krankheit aufhören zu kauen und nur noch saugen. Dabei werden die Zähne in eine generelle Schiefstellung gedrückt. Sie zeigt an, dass das Kauorgan seine Funktion aufgegeben hat und die Zähne nicht mehr benutzt werden.

Verdankung

Diese Untersuchung wurde nur möglich dank der aufmerksamen Mitarbeit der Pflegerinnen und Pfleger in der Sonnweid. Auch die Administration der Sonnweid hat das Projekt sehr hilfreich unterstützt. In erster Linie haben jedoch die Angehörigen der Patienten mit ihrem Einverständnis zu den Fotos und Röntgenbildern zum Gelingen beigetragen. Es sei Ihnen allen im Namen der Schweizer Zahnärztesgesellschaft SSO und der Schweizerischen Gesellschaft für Behinderten- und Betagten-Zahnmedizin SGZBB herzlich gedankt!

Dr. med. dent. W. Weilenmann
Zentralstrasse 4
8623 Wetzikon
w.weilenmann@hispeed.ch

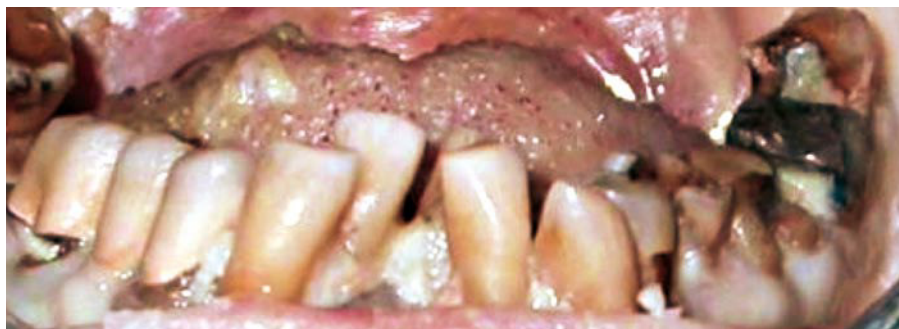

Bild 8: Im letzten Stadium der Krankheit kippen die Zähne wegen dem starken saugenden Muskeltonus nach innen. Die vorderen sind in zwei hintereinander liegende Reihen gerutscht. Auch die oberen Zähne sind nach innen gekippt.

