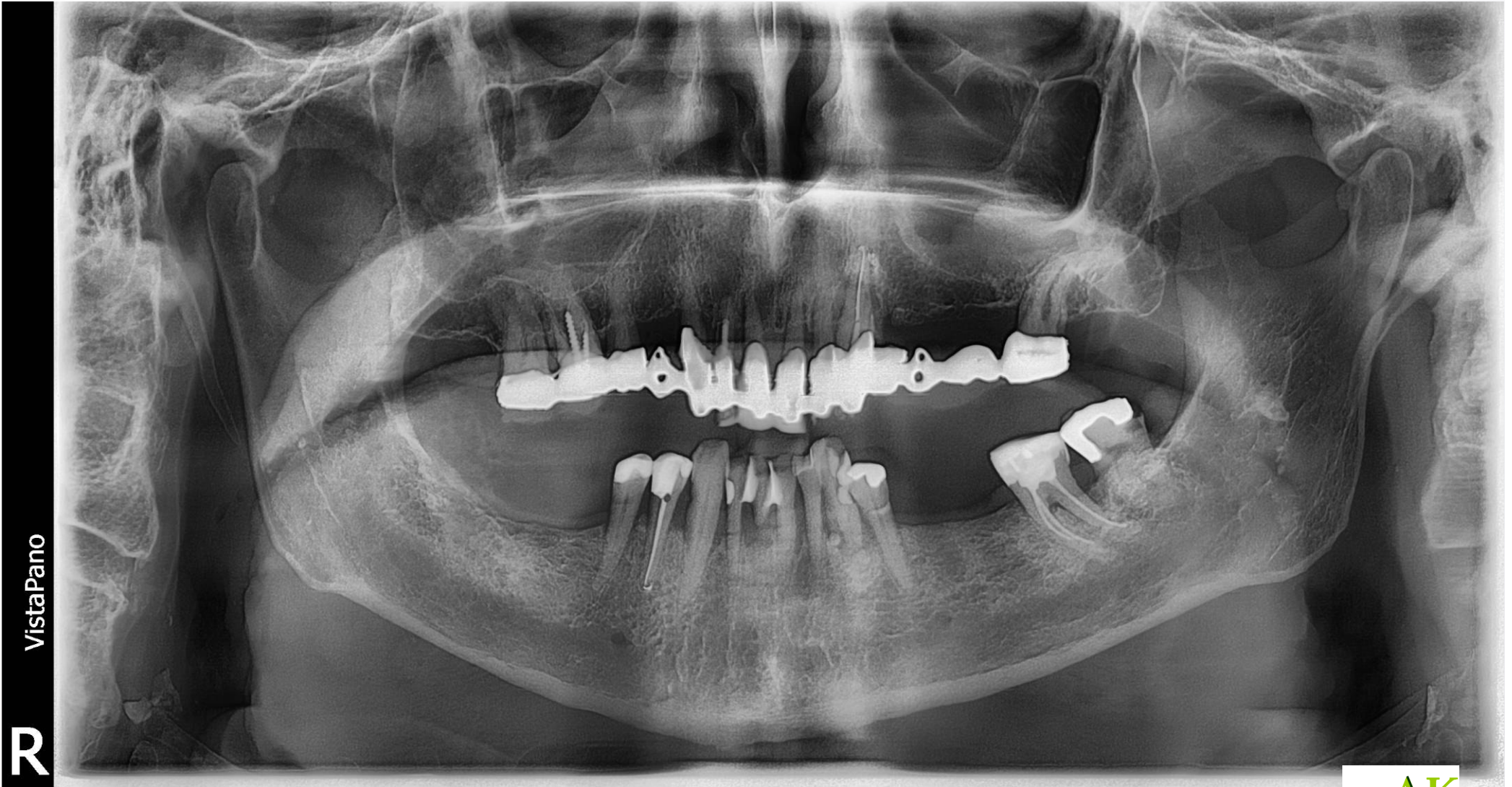

# Fallpräsentation Herr KaFe

## Anamnese

- dental:** OK - totale Brücke  
UK - Eigenbezahnung, Lücken Molaren
- allgemein:** 74y, beginnende Demenz, lebt zu Hause
- Budget:** frei
- Anliegen:** festsitzende Versorgung

# Radiologie



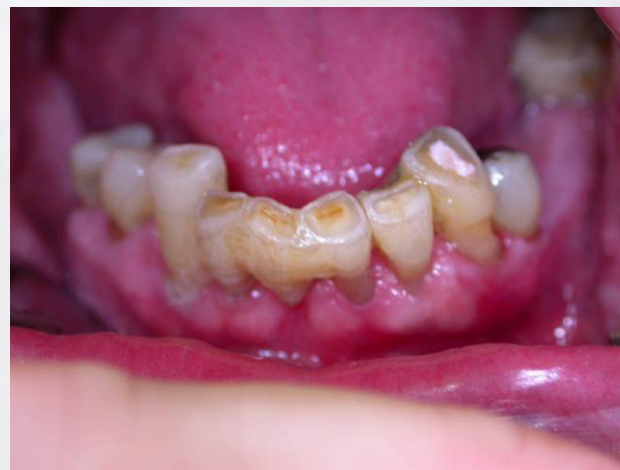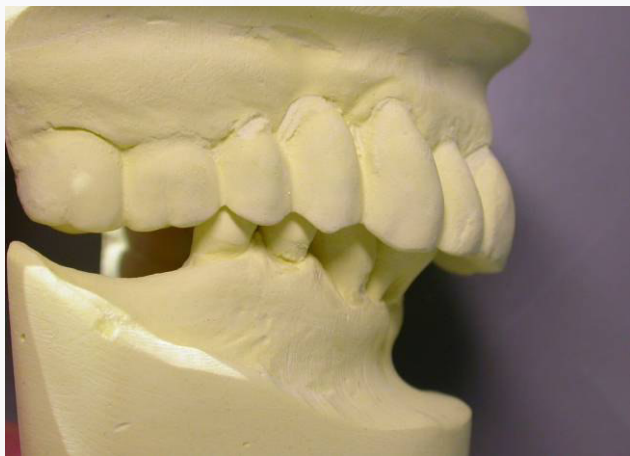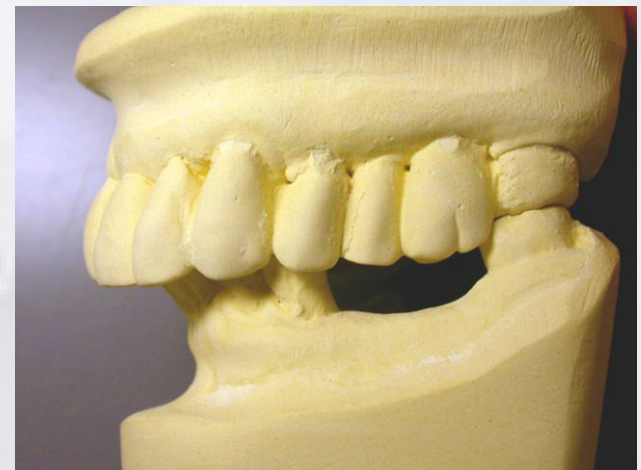
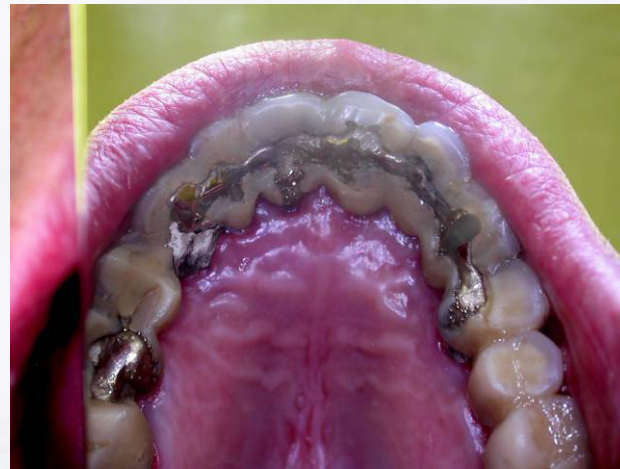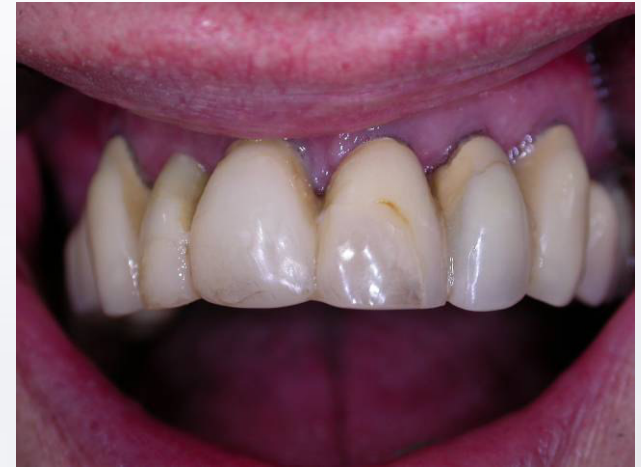VistaPano

R

Dr. med. dent. Luzius Überschlag

AK  
MIA

# Fotos



Dr. med. dent. Luzius Überschlag



# Problemliste

## **allgemein**

fortschreitende Demenz, schwache Motivation für Sanierung

## **dental**

- Klasse II, Tiefbiss
- Bruxismus
- Keramikabsprengungen OK
- 13 Karies profunda, 24 Wurzelrest unter Brücke
- schwere Paro UK-Front, Abrasion
- 38 Karies

# Prognose

## **behandlungsfähig ?**

Kommunikation gut, leicht ungeduldig, wegen fortschreitender Demenz wohl zunehmend erschwert

## **hygienefähig ?**

aktuell suboptimale Hygiene, Verschlechterung absehbar

## **Adaptation ?**

jetzt noch gut, dringend Sanierung um für schwere Demenzstadien optimierte Situation zu schaffen

# Therapie / Sanierung

## **generell**

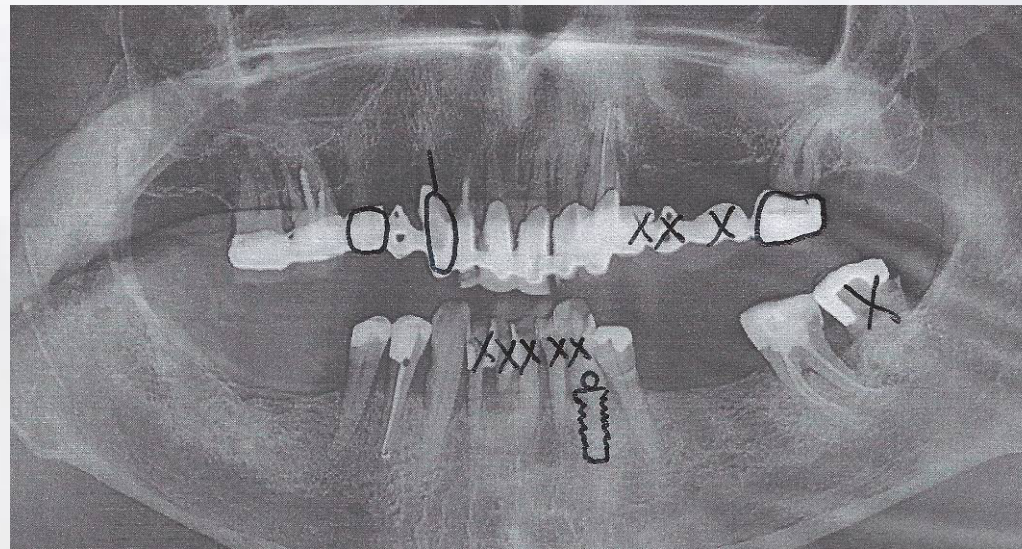
abnehmbare Lösung, entgegen Patientenwunsch, Bisshebung

## **Oberkiefer**

Teilprothese, 13 Wurzelbehandlung, 13/15/27 Kronen

## **Unterkiefer**

Teilprothese,  
Extraktion Front,  
33 Implantat



# Bemerkungen

Patient hat nach initialer Kariessanierung weitere Termine abgesagt, meldet sich selbst ...

- ▶ Recall in 4 Monaten einplanen

Patient und seine begleitende Ehefrau scheinen trotz intensiver Beratung die Notwendigkeit der vorgeschlagenen Sanierung nicht einzusehen – Verdacht generelle Überforderung mit Diagnose Demenz.

Die aktuelle Situation ist für den Patienten noch zufriedenstellend. Er scheut grosse Behandlung und Investition wegen seiner Demenzprognose mit eher kurzer Lebenserwartung.